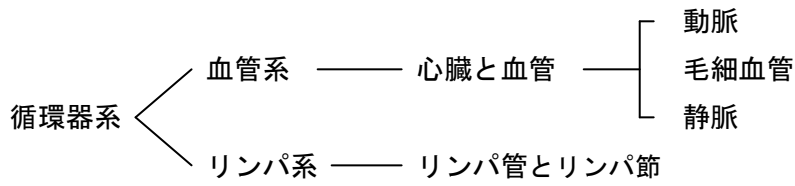
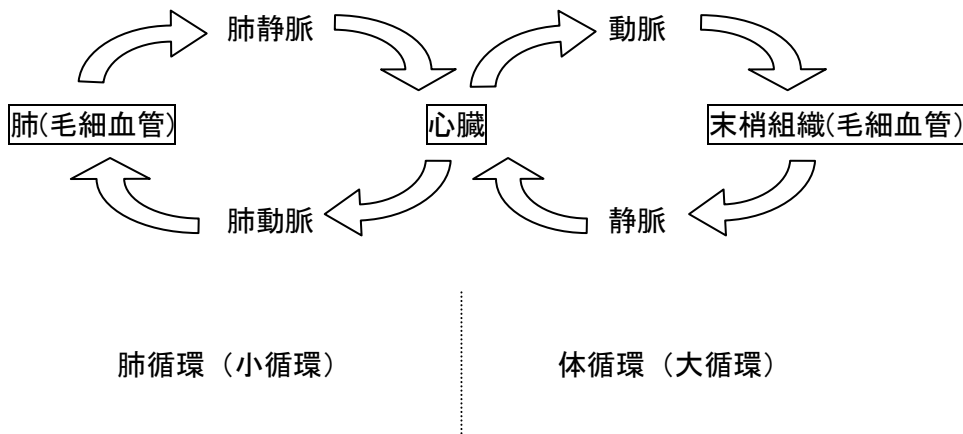


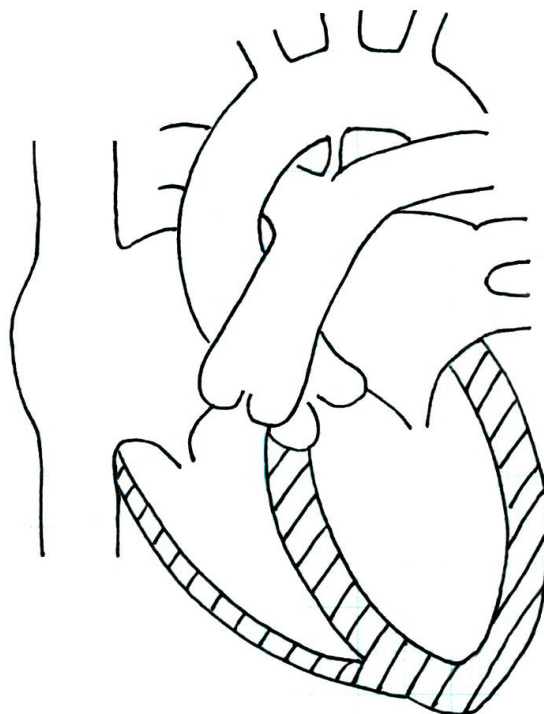
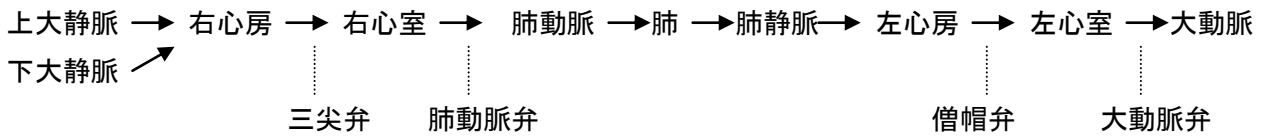
循環器系



体循環と肺循環／動脈血と静脈血



心臓の構造と血液の流れ p123



心臓の外観

重さ 200~300g、心尖と心底

右心房・右心室・左心房・左心室

心房中隔と卵円窩(卵円孔のあと)、心室中隔

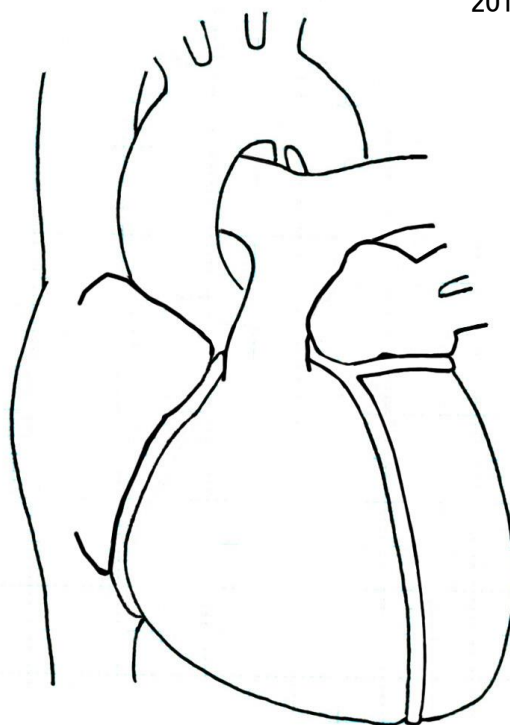
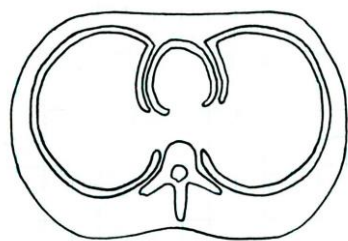
上大静脈・下大静脈・肺動脈・肺静脈・大動脈

冠(状)動脈(左・右)、冠(状)静脈洞

心内膜・心筋層・心外膜、

心膜 { 内葉=心外膜
外葉

心膜腔=心嚢

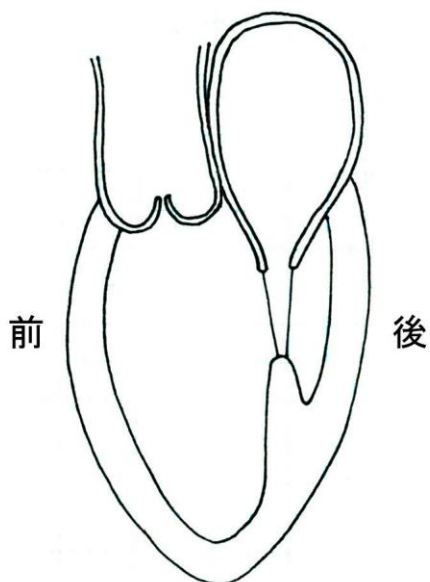


心臓の弁 p122

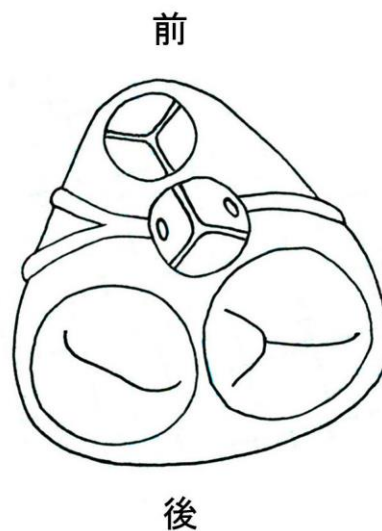
弁のはたらきは血液を一方に流すことである。心臓の弁は4つあり、心房と心室の間にある弁が房室弁(僧帽弁と三尖弁)、動脈の入口にある弁が動脈弁(肺動脈弁と大動脈弁)である。房室弁は尖弁で、動脈弁は半月弁である。尖弁は構造が弱いので収縮期に心房側にめくれかえられないように、乳頭筋と腱索で常に心室側に引っばられている。半月弁には腱索や乳頭筋は付いていない。弁膜の数は僧帽弁が2枚、他の弁は3枚である。

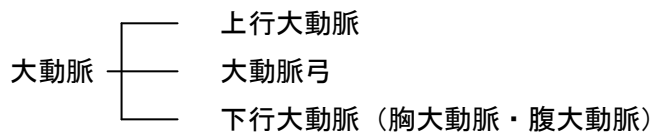
	右	左
房室弁 (尖弁)	三尖弁	僧帽弁
動脈弁 (半月弁)	肺動脈弁	大動脈弁

左側から



上から(心房を取り除いて)



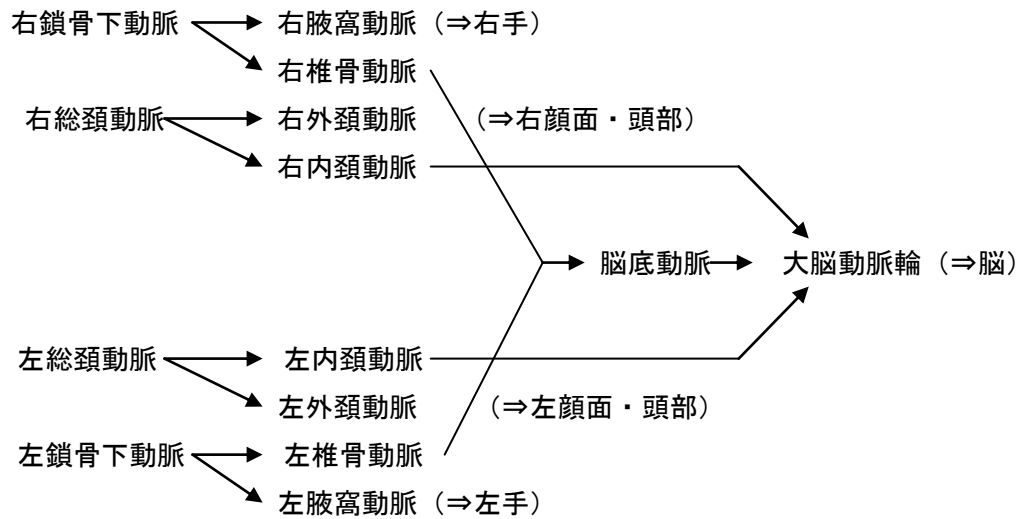


1 上行大動脈

- ① (左右) 冠動脈 (⇒心臓)

2 大動脈弓

- ① 腕頭動脈



- ・脳は内頸動脈と椎骨動脈から栄養される
- ・外頸動脈と内頸動脈との分岐部に頸動脈小体がある(化学受容体＝呼吸調節)
- ・内頸動脈の起始部のふくらんだ部分を頸動脈洞という(圧受容体＝血圧調節)
- ・化学受容体と圧受容体は、大動脈弓にも存在する

3 胸大動脈

肋間動脈 (⇒胸壁、9対+1対)


気管支動脈 (⇒肺)

4 腹大動脈

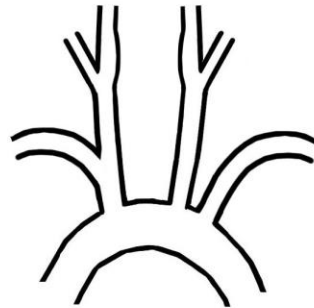
- ① 腹腔動脈 (⇒胃・十二指腸・肝・胆・膵・脾)
- ② 上腸間膜動脈 (⇒小腸から横行結腸)
- ③ (左右) 腎動脈 (⇒腎臓)
- ③ 下腸間膜動脈 (⇒下行結腸から直腸)

- 5 (左右) 総腸骨動脈
 - (左右) 内腸骨動脈 (⇒骨盤内臓)
 - (左右) 外腸骨動脈 (⇒下肢)

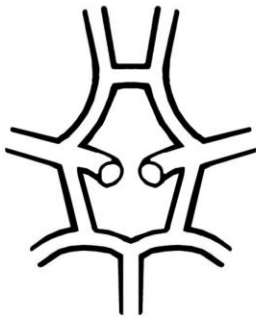
(1) 大動脈



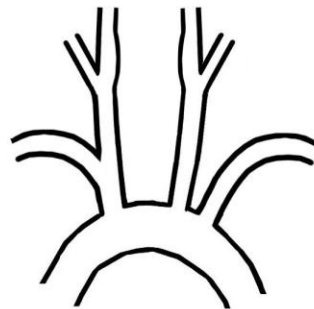
(2) 大動脈弓



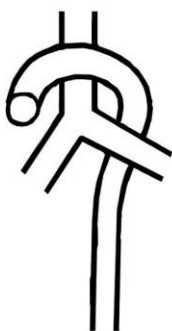(3) 大脳動脈輪




(4) 化学受容体と圧受容体

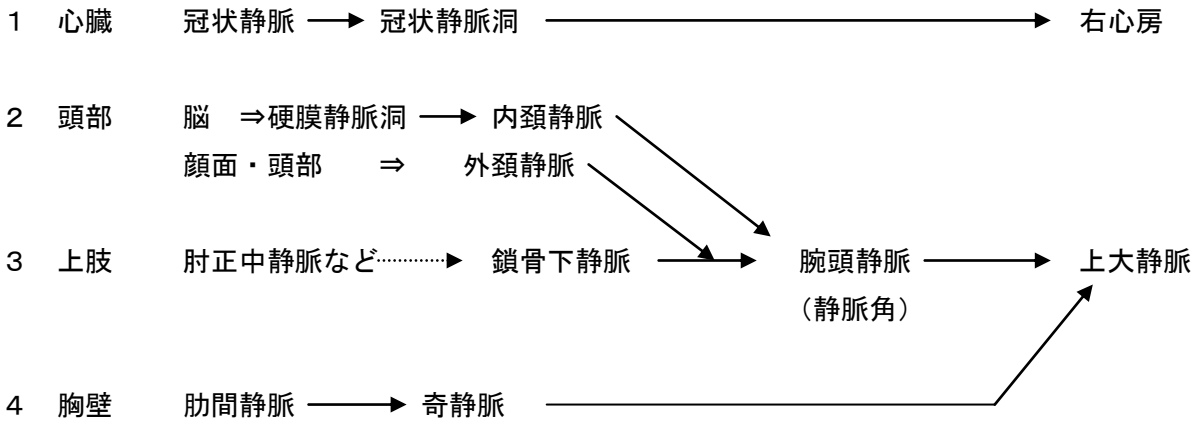
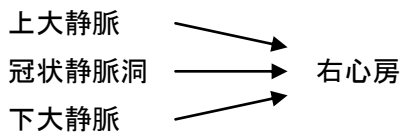


(5) 大動脈弓と気管

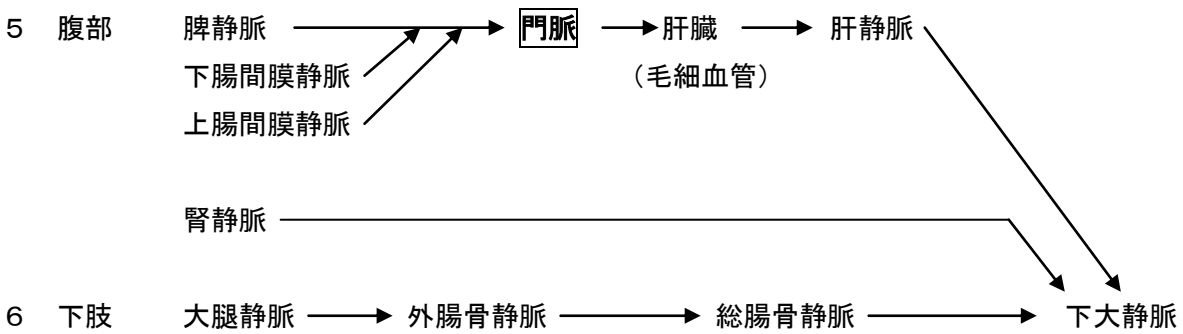


(6) 腹部臓器の動脈支配



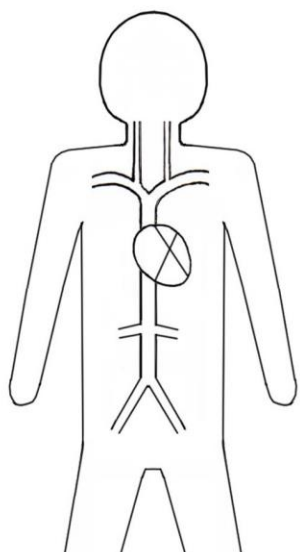


- ・ 奇静脈は下半身からの血流も含んでいる
- ・ 奇静脈という名前は、対になっていない（左右非対称）ことに由来する

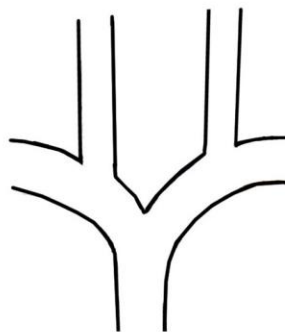


- ・ 消化器系の血流は門脈に集まり、肝静脈から下大静脈に合流する
- ・ 門脈からの血流は肝臓で再び毛細血管をとる
- ・ 肝硬変のとき門脈の流入障害が起こる（門脈圧亢進症）⇒ 食道静脈瘤など

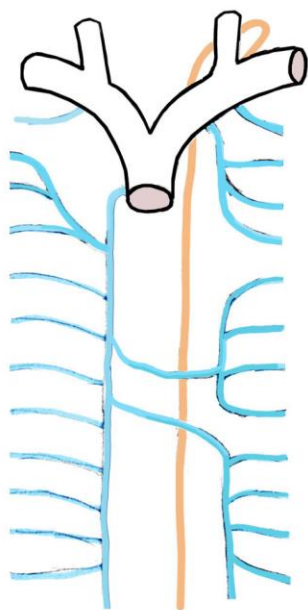
(1) 靜脈系




(2) 腕頭靜脈



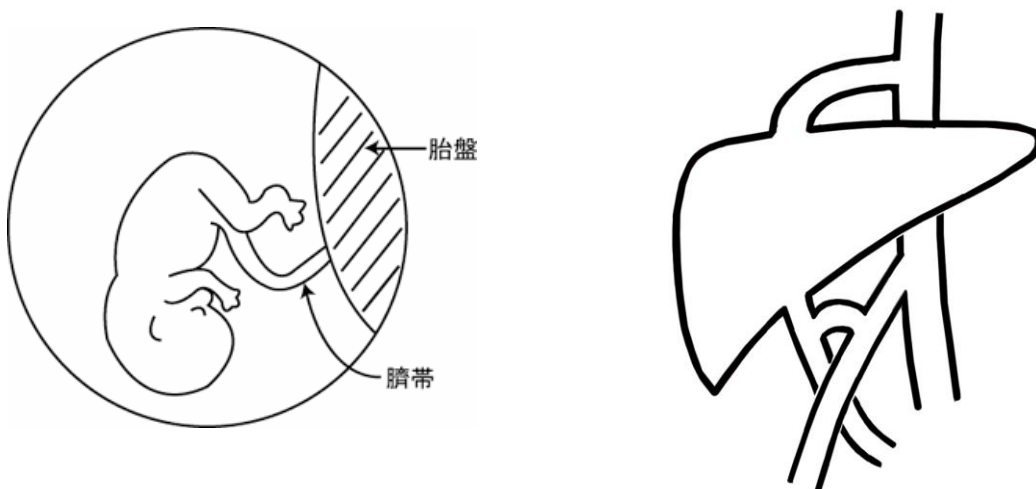
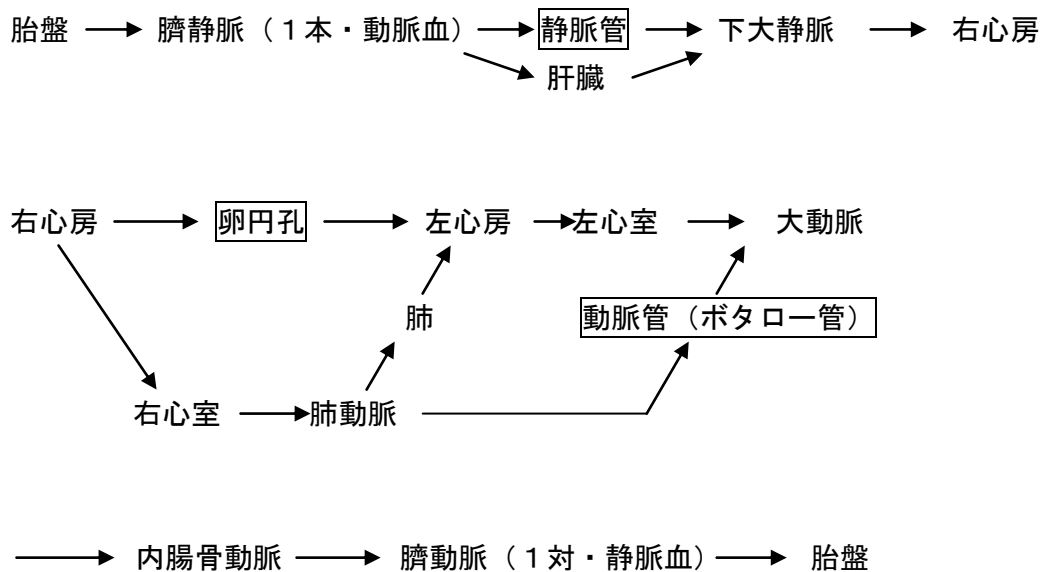
(3) 奇靜脈



(4) 門脈系



- ・胎児の循環は胎盤に始まり、胎盤に終わる
- ・胎児の生理の特徴は、呼吸をしないこと、消化・吸収をしないことである。酸素と栄養は、胎盤から臍帯を通じて胎児に供給される。
- ・そのため胎児の循環には肺と肝臓をバイパスする経路がある。肝臓をバイパスする経路が静脈管、肺をバイパスする経路が卵円孔と動脈管である。これらの経路は出生後、退縮・閉鎖する。



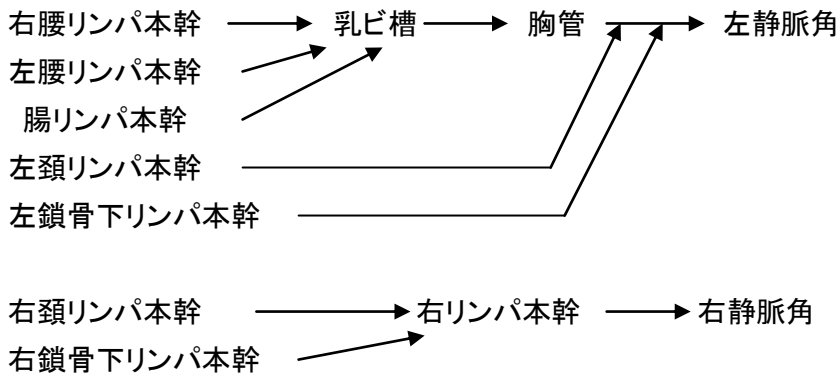
- ・リンパ系はリンパ管とリンパ節からなる。
- ・リンパ管にはリンパ液が流れ、間質液の排水・回収装置として、栄養や組織の老廃物を運ぶ。
- ・リンパ節はリンパ組織の一部であり、リンパ球産生、抗体産生、病原体の破壊など生体防御を行う。

リンパ管

毛細リンパ管は毛細血管の2倍の太さで、先端は盲端。リンパ管の構造は静脈に似ており、弁がある。

リンパ管は集合して最終的に左右の静脈角から静脈に流入する。

(下半身と左上半身のリンパは胸管を経て左静脈角へ、右上半身のリンパは右静脈角へ)



・胸管の下端のふくらんだ部分を乳び槽という。

リンパ組織 ……胸腺、リンパ節、扁桃、脾臓、消化管や気道のリンパ小節など

胸腺

胸骨の裏にある。2～3歳でもっとも大きくなり成人で退縮する。他のリンパ組織の発達を助け、Tリンパ球を産生する。

リンパ節 p142

粟粒～大豆大でリンパ管の途中にあり、内部をリンパ液が通過する。リンパ球、形質細胞やマクロファージを多く含み、異物の除去、病原体の破壊、リンパ球産生、抗体産生を行う。

脾臓

腹腔の左上、胃の左後方、100～150g。赤脾髄と白脾髄からなる。

赤脾髄……古い赤血球の破壊、鉄の貯蔵、髄外造血、循環血液量の調節

白脾髄(脾リンパ小節)……リンパ節と類似の構造・機能、直径約 0.5mm

リンパ球の循環

各リンパ組織 → 循環血液 → 末梢組織 → 毛細リンパ管からリンパ節を経てリンパ本管へ → 静脈角から血中へ → 各リンパ組織へ